

Studio osservazionale Posizionamento ecoguidato di elettrostimolatore temporaneo endocavitario in emergenza. Fattibilità e sicurezza della procedura senza impiego di fluoroscopia

Francesco Pinneri, Antonio Mazza, Luca Garzaro, Marco Galeazzi*, Francesco De Felice**, Maurizio Russo*, Melissa Dottori***, Giuseppe Madama, Pierantonio Recanzone, Najd Kamal, Michele Rizzotti, Silvana Panella, Giuliano Valentini, Giovanna Giglio Tos

Divisione di Cardiologia, Ospedale Civico, Chivasso (TO), *U.O.A. di Cardiologia, Azienda Ospedaliera San Filippo Neri, **U.O.A. di Emodinamica, Ospedale San Camillo, Roma, ***U.O.A. di Cardiologia, Ospedale G.M. Lancisi, Ancona

Key words:
Arrhythmias;
Cardiac pacing;
Echocardiography.

Background. Cardiac pacing often turns out to be the only effective treatment of severe bradyarrhythmias. Several invasive and noninvasive temporary pacing procedures are known, whose application is sometimes difficult or time-consuming. An alternative temporary cardiac pacing procedure is described in this article, which is based on echocardiographic control.

Methods. Fifty-four nonconsecutive patients were studied; they all were needing urgent cardiac pacing. A first choice attempt to perform an ultrasound-guided temporary cardiac pacing, by using a right jugular venous approach, was done. The catheter pathway was monitored by means of echocardiography performed by another operator. All data concerning time of execution, pacing parameters, acute or chronic complications and the *in situ* time duration of the catheter without needing to be repositioned were obtained.

Results. Ultrasound-guided cardiac pacing was not feasible in 3 patients (6%), because of a high thoracic acoustic impedance or failing to perform right jugular venous catheterization. Mean execution time was 680 ± 179 s. Echocardiographic monitoring was performed in 50 patients by a cardiologist, in 1 patient by a non-cardiologist physician, and in 3 patients by a nurse, who had been previously trained to keep the transducer in the right position. No serious complications occurred. On 4 occasions (8%) the catheter had to be repositioned during the following hours. On 25 occasions (46%) permanent cardiac pacing was finally performed.

Conclusions. Temporary ultrasound-guided cardiac pacing seems to be a safe and easy procedure; it can be performed in a broad range of clinical and logistic scenarios and does not require fluoroscopic monitoring. A limited number of human resources is needed, but technical skills in central venous catheterization are required. Further studies are needed to validate this procedure; however it shows several potential benefits as compared to the other temporary cardiac pacing techniques.

(Ital Heart J Suppl 2003; 4 (7): 581-586)

© 2003 CEPI Srl

Ricevuto il 12 maggio 2003; nuova stesura il 27 giugno 2003; accettato il 1 luglio 2003.

Per la corrispondenza:

Dr. Francesco Pinneri

Divisione di Cardiologia
Ospedale Civico
ASL 7

Corso Galileo Ferraris, 3
10034 Chivasso (TO)

E-mail: pinnerif@libero.it

Introduzione

La prevalenza di aritmie ipocinetiche sintomatiche, associate a quadri clinici sovente a rischio per la vita del paziente, è piuttosto elevata. In una percentuale non trascurabile di questi pazienti i provvedimenti farmacologici finalizzati ad un miglioramento della portata cardiaca attraverso un effetto cronotropo positivo non risultano efficaci. Si può d'altronde verificare un deterioramento rapido delle condizioni emodinamiche che richiede un'elettrostimolazione cardiaca tempestiva ed efficace per la stabilizzazione di tali pazienti.

Il presente lavoro ha l'obiettivo di dimostrare la fattibilità e la sicurezza di una

metodica alternativa di elettrostimolazione cardiaca basata sul controllo ecocardiografico dell'avanzamento dell'elettrocattetero in alternativa al monitoraggio fluoroscopico dello stesso.

Materiali e metodi

Un totale di 54 pazienti (35 maschi e 19 femmine) non consecutivi affetti da bradiaritmia estrema, con necessità di ricevere un'elettrostimolazione in tempi brevi, sono stati sottoposti a posizionamento di pacemaker temporaneo mediante guida ecocardiografica nel periodo compreso tra gennaio 1999 e gennaio 2003 presso l'Ospeda-

le Civico di Chivasso (TO). Nello stesso periodo e nello stesso centro sono stati impiantati altri 112 pacemaker temporanei in condizioni di emergenza con guida fluoroscopica. La ragione della non consecutività della casistica sta nel fatto che dei cardiologici componenti l'équipe del centro alcuni non disponevano di sufficiente abilità nel cannulamento della vena giugulare interna destra, mentre erano sufficientemente sicuri nel cannulamento della vena femorale, per cui hanno optato per questo accesso vascolare e utilizzato la tecnica fluoroscopica di guida della procedura. In 2 casi la scelta a seguire la guida fluoroscopica è derivata da un'assoluta impervietà della finestra ultrasonica per la tipologia toracica dei pazienti.

Per il posizionamento ecoguidato dell'elettrostimolatore sono stati impiegati: un ecocardiografo (HP Sonos 2500 o HP Sonos 5500, Hewlett Packard, Andover, MA, USA); un introduttore valvolato 7F; un elettrocattetero stimolatore bipolare 6F Boston modello Explorer (Boston, San José, CA, USA); un generatore di pacing temporaneo APC Medical Ltd (Welwyn Garden City, UK); tre operatori (un cardiologo esecutore, un coadiutore adde- to al controllo ecocardiografico, un infermiere).

Nel corso della procedura sono stati valutati i seguenti parametri:

- tempi complessivi di attuazione della procedura, partendo dal momento della sua indicazione clinica fino al conseguimento di un'efficace stimolazione cardiaca. Essi conseguono dalla sommatoria del tempo necessario all'infermiere per preparare il campo sterile, del tempo necessario all'operatore per posizionare l'introduttore valvolato in vena giugulare interna destra e del tempo necessario all'operatore per posizionare l'elettrocattetero nel sito di stimolazione in maniera efficace;
- stabilità ed efficacia della stimolazione;
- grado di assorbimento di risorse umane;
- fattibilità, sicurezza ed efficacia della procedura.

Procedura di posizionamento ecoguidato. La preparazione del campo è stata eseguita dal personale infermieristico. Il cannulamento della vena giugulare interna destra è stato eseguito dal cardiologo, che dopo aver posizionato in sede l'introduttore valvolato ha eseguito un controllo ecocontrastografico della posizione della guaina iniettando 15 ml di soluzione clorurata nel braccio laterale dell'introduttore stesso durante registrazione ecocardiografica transtoracica dalla proiezione 4 camere apicale o sottocostale (Fig. 1A). La documentazione di una contrastografia delle camere cardiache di destra (Fig. 1B) è stata considerata dimostrativa di un corretto posizionamento dell'introduttore e ha consentito il differimento del controllo radiologico della stessa procedura dopo la stabilizzazione clinica del paziente. Il cardiologo, primo operatore, ha successivamente proceduto all'avanzamento dell'elettrocattetero, avvalendosi della guida ecocardiografica fornita dal coadiutore preventivamente istruito a mantenere la sonda ecocardiografica in proiezione 4 camere apicale e/o 4 ca-

mere sottocostale (Fig. 1C). Il collegamento con il generatore veniva effettuato allorché il controllo ecocardiografico confermava l'avvenuto contatto fra l'apice dell'elettrocattetero e l'apice del ventricolo destro (Fig. 1D). Una volta documentata un'elettrostimolazione visibile al monitor ECG, venivano prese le misure relative alla soglia di pacing e (in caso di stimolazione a domanda) a quella del potenziale endocavitario. Successivamente la posizione dell'elettrocattetero veniva fissata serrando la valvola dell'introduttore. Infine l'introduttore stesso veniva fissato con filo da sutura alla cute del paziente e veniva eseguita una medicazione della zona interessata. A distanza di 12 ore i parametri di pacing venivano ripetuti. In caso di dislocazione dell'elettrocattetero o di sensibile elevazione della soglia di stimolazione, il riposizionamento poteva essere eseguito indifferentemente sotto nuovo controllo ecocardiografico o sotto guida fluoroscopica.

Analisi statistica. Le variabili con distribuzione gaussiana sono rappresentate come media \pm DS. Per la valutazione nel tempo delle variazioni dei parametri di stimolazione nello stesso paziente (grandezze non parametriche) è stato eseguito il test di Mann-Whitney. Il confronto fra i tempi di esecuzione della procedura nell'intera totalità dei pazienti e quelli misurati negli ultimi 15 soggetti è stato eseguito attraverso il test t di Student per dati non appaiati.

Risultati

Le caratteristiche cliniche della popolazione trattata (35 maschi e 19 femmine) vengono riportate nella tabella I. L'età è risultata compresa tra 29 e 100 anni (età media 77 ± 13 anni). Una paziente (la prima della serie) era in stato di gravidanza (quindicesima settimana). L'indicazione all'impianto dell'elettrostimolatore temporaneo scaturiva in questo caso da un blocco atrioventricolare di III grado parossistico idiopatico sincopale e la paziente ha rifiutato il consenso all'impianto dello stimolatore con utilizzo di fluoroscopia anche se rassicurata sull'adeguatezza della protezione possibile dell'utero gravido nel corso della procedura. La composizione della patologia sottostante al quadro di bradicardia marcata era rappresentata in 37 casi (69%) da una malattia avanzata delle vie di conduzione, in 8 casi (15%) da un'aritmia nel contesto di una sindrome coronarica acuta, in 2 casi (4%) da un'intossicazione farmacologica (digitale, calcioantagonisti, betabloccanti, antiaritmici), in 6 casi (11%) da alterazioni elettrolitiche. In 1 caso (2%) è stato posizionato un pacemaker per la presenza di tachicardia ventricolare sostenuta refrattaria ai farmaci in soggetto con stenosi aortica serrata, allo scopo di eseguire (con successo) una stimolazione in overdrive.

Le caratteristiche tecniche relative alla procedura di elettrostimolazione vengono riportate nella tabella II. L'intervento è stato eseguito 5 volte (9%) in pronto soc-

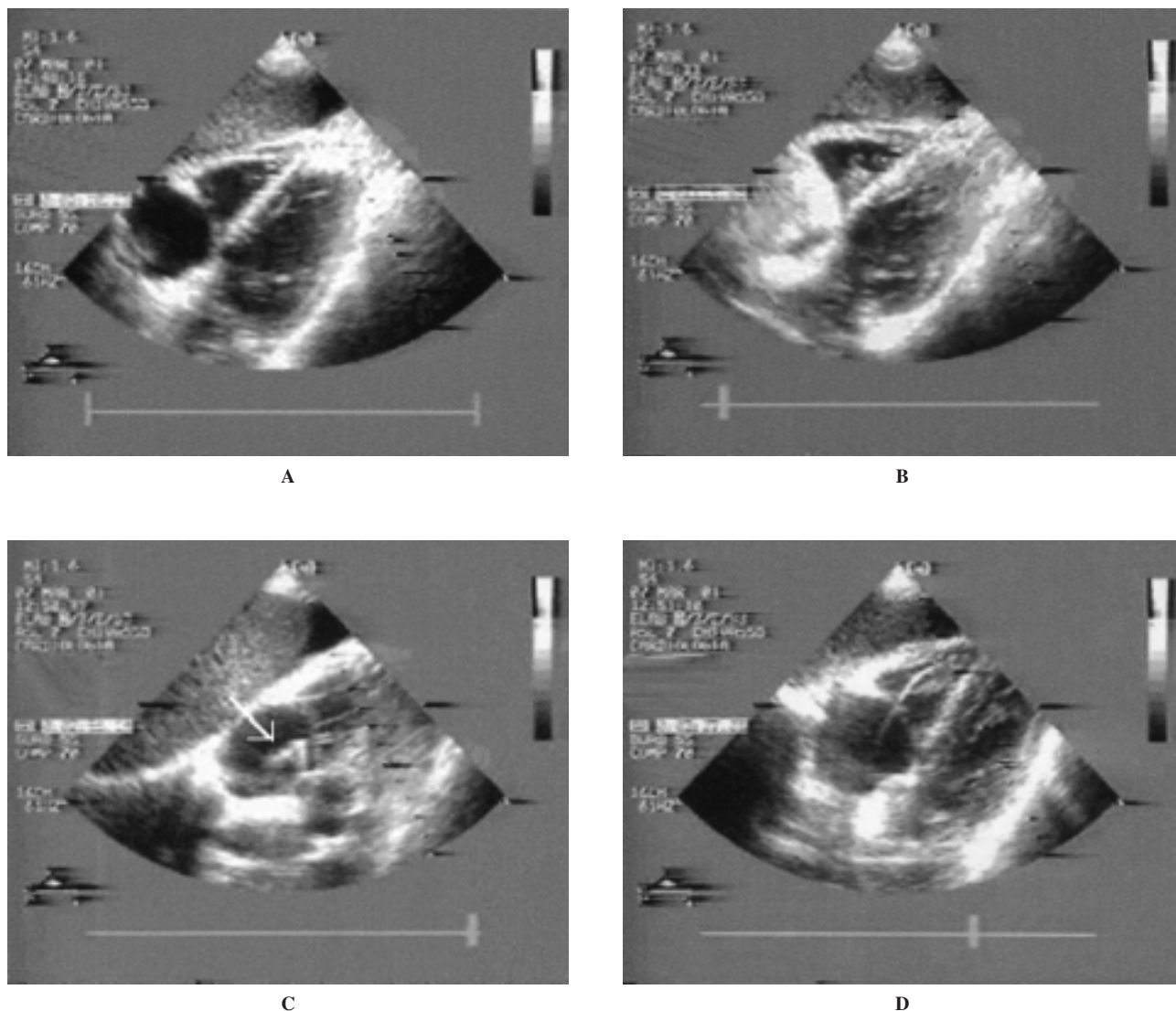


Figura 1. Ecocardiogramma bidimensionale dalla proiezione 4 camere sottocostale. A: buona definizione delle immagini ai fini della procedura di posizionamento ecoguidato di pacemaker. B: l'iniezione di soluzione salina attraverso il braccio laterale dell'introduttore posizionato in vena giugulare interna destra produce una piena contrastografia dell'atrio destro. C: è documentato l'arrivo in atrio destro (freccia bianca) dell'estremità distale dell'elettrocattetero stimolatore introdotto dalla vena giugulare interna destra. D: è completato l'avanzamento dell'elettrocattetero stimolatore fino al sito di stimolazione posto all'apice del ventricolo destro.

Tabella I. Caratteristiche cliniche dei pazienti.

N. pazienti	54
Maschi	35 (65%)
Femmine	19 (35%)
Età (anni)	77 ± 13 (range 29-100)
Patologia sottostante	
Malattia delle vie di conduzione	37 (69%)
Ischemia miocardica	8 (15%)
Intossicazione farmacologica	2 (4%)
Alterazioni elettrolitiche	6 (11%)
Tachicardia ventricolare sostenuta	1 (2%)

corso, 47 volte (87%) in unità coronarica e 2 volte (4%) nel centro di rianimazione. Il numero totale di cardiologi che almeno 1 volta hanno eseguito la procedura di cannulamento venoso centrale e posizionamento di

elettrostimolatore temporaneo è stato pari a 7. Il coadiutore addetto al controllo ecocardiografico è stato un secondo cardiologo in 50 casi (93%), un altro specialista (internista del dipartimento di emergenza-accettazione) in 1 caso (2%), un secondo infermiere di unità coronarica in 3 casi (5%). Il tempo medio di esecuzione dell'esame è stato pari a 680 ± 179 s. I valori medi di soglia di stimolazione in acuto erano pari a 0.24 ± 0.42 V, mentre nei 26 pazienti (48%) che hanno ricevuto una stimolazione a domanda la soglia del potenziale endocavitario è risultata pari a 2.25 ± 0.59 mV. Il tempo medio di permanenza del pacemaker temporaneo è stato di 61 ± 35 ore. Dopo 12 ore i valori medi di soglia di pacing e del potenziale endocavitario erano rispettivamente pari a 0.43 ± 0.49 V e 2.35 ± 0.61 mV. L'aumento di soglia è risultato non significativo dal punto di vista clinico e statistico.

Tabella II. Caratteristiche tecniche delle procedure di elettrostimolazione temporanea.

Luogo di esecuzione	
Pronto soccorso	5 (9%)
Unità coronarica	47 (87%)
Centro di rianimazione	2 (4%)
Coadiutore ecocardiografista	
Medico cardiologo	50 (93%)
Altro specialista	1 (2%)
Infermiere	3 (5%)
Tempo medio di esecuzione (s)	680 ± 179 (range 325-1200)
Qualità della finestra ecocardiografica	
Molto scadente	2 (4%)
Scadente	3 (6%)
Mediocre	17 (31%)
Buona	32 (59%)
Modalità di stimolazione	
VOO	27 (50%)
VVI	26 (48%)
Pacing in overdrive	1 (2%)
Parametri di stimolazione	
Soglia pacing acuta (V)	0.24 ± 0.42
Soglia pacing a 12 ore (V)	0.43 ± 0.49
Soglia potenziale endocavitario (mV)	2.25 ± 0.59
Soglia potenziale endocavitario a 12 ore (mV)	2.35 ± 0.61

Le complicanze acute e tardive legate alla procedura sono riassunte nella tabella III. In 1 paziente (2%) non è stato possibile eseguire la procedura con guida ecocardiografica per difficoltà a reperire un efficace accesso venoso giugulare ed è stato necessario posizionare il pacemaker temporaneo in sala di elettrostimolazione sotto guida fluoroscopica per via venosa femorale destra. Due pazienti (4%) con obesità grave e qualità estremamente scadente della finestra ecocardiografica sono stati trattati con posizionamento in controllo fluoroscopico. In 4 pazienti (8%) è stato necessario riposizionare il pacemaker per perdita di cattura; 2 di questi pazienti (50%) con finestra scadente, sottoposti a posizionamento ecoguidato di pacemaker, hanno presentato una dislocazione dell'elettrocattetero che è stata successivamente corretta sotto guida fluoroscopica; gli al-

Tabella III. Complicanze delle procedure di elettrostimolazione temporanea.

<i>Complicanze in acuto</i>	
Fallimenti	3 (6%)
Scadente finestra ecocardiografica	2 (4%)
Mancato accesso venoso giugulare	1 (2%)
Pneumotorace	0
Puntura arteria carotide	0
Aritmie ventricolari complesse	0
Perforazione del ventricolo destro	0
<i>Complicanze a distanza</i>	
Ematoma al sito di puntura	0
Perforazione del ventricolo destro	0
Dislocazione dell'elettrocattetero	4 (8%)
Infezione	0

tri 2 spostamenti sono stati corretti con riposizionamento ecoguidato, senza spostare il paziente dal letto di degenza. Non si sono manifestate complicanze legate alla procedura di cannulamento del vaso (puntura dell'arteria carotide, ematomi, pneumotorace) o di posizionamento dell'elettrocattetero in ventricolo destro (perforazione, infezioni, aritmie severe).

In 25 pazienti (46%) si è proceduto ad un successivo impianto di pacemaker definitivo.

Discussione

L'assioma "ritardo evitabile", coniato per il trattamento dell'infarto miocardico acuto e finalizzato alla massima compressione dei tempi di intervento di reperfusion coronarica, ha in realtà un razionale in tutte le circostanze in cui organi vitali sono messi a rischio. Lo stesso concetto risulta ancora più valido quando l'organo minacciato da una bassa portata cardiaca derivante da una bradiaritmia è il sistema nervoso centrale, notoriamente più vulnerabile al danno ischemico.

Nell'ambito di una filosofia di questo tipo riteniamo sia da valutare la possibilità di ottimizzare le procedure terapeutiche di cardiostimolazione in condizioni di emergenza/urgenza, sviluppando modalità di pacing temporaneo più tempestive e possibilmente meno invasive.

Il ricorso alla stimolazione non invasiva transtoracica non sempre soddisfa i requisiti di efficacia, è mal tollerato dal paziente vigile, richiede una sedazione dello stesso, non può essere mantenuto per periodi protratti¹. Delle vie alternative di posizionamento di elettrostimolatori alcune risultano improponibili per la presenza di disturbi della conduzione atrioventricolare (stimolazione transesofagea) o per l'elevata invasività e il rischio connesso con il posizionamento dell'elettrocattetero (elettrostimolazione per puntura cardiaca transtoracica)¹.

Di conseguenza, quando una bradiaritmia costituisce l'elemento preponderante dell'instabilità di un quadro clinico, il provvedimento più frequentemente adottato consiste nel posizionare uno stimolatore endocavitario per via transvenosa. Le vie di accesso vascolare più frequentemente utilizzate sono le vene femorali, la vena giugulare interna destra, la vena succlavia sinistra e le vene brachiali¹. La possibilità di ricorrere alla via venosa giugulare o succlavia presuppone una dimestichezza con il cannulamento percutaneo di tali vasi, ma garantisce un significativo abbattimento dei tempi di esecuzione della procedura completa.

Il cannulamento di una vena centrale, ancorché importante, non risolve i problemi legati al posizionamento dell'elettrocattetero stimolatore, il cui avanzamento deve essere effettuato con modalità atraumatiche e, generalmente, sotto controllo fluoroscopico (soprattutto quando non si disponga di elettrocatteteri semiflottanti). D'altro canto la sede della sala radiologica o il sistema

radiologico mobile necessari alla guida della procedura, nella maggior parte dei casi, non presentano accessi o disponibilità immediati. Questo comporta inevitabili ritardi di intervento efficace che possono incidere in modo decisivo sul quadro clinico del paziente.

Pertanto, la disponibilità di una metodica di imaging come l'ecocardiografia quale mezzo di controllo-guida della procedura può costituire uno strumento altrettanto efficace della guida fluoroscopica in occasione del posizionamento di elettrostimolatori endocavitari temporanei, soprattutto in ambienti sanitari che si occupano di emergenze e nei quadri clinici a maggior rischio. Essa è infatti sicura, diffusa ubiquitariamente, applicabile in tempi brevi, non richiede lo spostamento del paziente in sala di elettrostimolazione e può essere eseguita (limitatamente allo scopo di guidare la procedura di elettrostimolazione) anche da un operatore fornito di conoscenze sommarie e limitata esperienza ecocardiografica. Per quanto è dato sapere, la letteratura scientifica non riporta che sporadiche descrizioni dell'utilizzo dell'ecocardiografia come metodica guida per il cateterismo cardiaco²⁻⁵, in particolare ai fini dell'elettrostimolazione temporanea^{2-4,6}. Tali lavori coinvolgono un basso numero di pazienti e si prestano più ad essere considerati come eventi aneddotici che come studi organicamente strutturati.

Questa nostra esperienza con il posizionamento ecoguidato di stimolatori temporanei endocardici ci ha consentito di raggiungere un'efficace e stabile stimolazione in tempi molto rapidi. La fattibilità della procedura è stata influenzata piuttosto scarsamente dalla qualità della finestra ecocardiografica: 2 soli pazienti sono stati direttamente trattati con posizionamento in controllo fluoroscopico mentre 2 pazienti con finestra scadente, sottoposti a posizionamento ecoguidato di pacemaker, hanno successivamente presentato uno spostamento che è stato corretto con scelta prudentiale della guida fluoroscopica. Malgrado si sia reso necessario un riposizionamento dell'elettrocattetero in sala radiologica, in questi ultimi 2 pazienti il posizionamento ecoguidato ha consentito, comunque, di fronteggiare il momento di massima instabilità elettrica.

L'approccio venoso giugulare destro da noi scelto risponde alla necessità di sicurezza procedurale, poiché garantisce in ogni punto del percorso dell'elettrocattetero il massimo controllo durante il processo di avanzamento ed un continuo monitoraggio di quest'ultimo. Dal sito di cannulamento venoso fino all'estremità distale dell'introduttore valvolato, infatti, la sicurezza di avanzamento dell'elettrocattetero è garantita dalla continuità dell'introduttore stesso; successivamente la punta dell'elettrocattetero viene a trovarsi allo sbocco della vena cava superiore in atrio destro, a partire dal quale il suo tragitto può essere sorvegliato attraverso il monitoraggio ecocardiografico. Inoltre la disponibilità di un ecocardiografo permette di dissipare eventuali incertezze circa l'effettiva localizzazione dell'introduttore appena posizionato: l'iniezione di soluzione fisiolo-

gica prontamente rilevabile in atrio destro sotto forma di ecocontrasto conferma l'avvenuto posizionamento dell'introduttore stesso in vena cava superiore.

Non si sono verificate complicanze di alcun tipo. La durata della procedura, anche per l'influenza della curva di apprendimento del team dedicato, è risultata progressivamente più breve e gli ultimi 15 impianti sono stati eseguiti in un tempo di poco superiore ai 10 min, anche in condizioni di severa emergenza clinica (Fig. 2).

La curva di apprendimento ha consentito non solo di ridurre i tempi procedurali totali ma anche di identificare le modalità di avanzamento del catetere nel percorso intracardiaco. Un orientamento della curvatura terminale dell'elettrocattetero con convessità verso la parete libera del ventricolo destro in particolare garantisce il raggiungimento più rapido del sito ottimale per soglia e stabilità del pacing temporaneo (Fig. 1D).

In alcuni casi, nei quali la concavità della curvatura dell'elettrocattetero al crossing della valvola tricuspide è risultata rivolta verso la parete libera dell'atrio e del ventricolo destro, si è ottenuta una stimolazione più precaria, con parametri meno soddisfacenti e con necessità di riposizionamento.

I tempi di durata della procedura sono risultati molto contenuti; i fattori che condizionano il loro abbattimento rispetto al controllo fluoroscopico sono:

- preparazione più rapida del paziente che non deve essere sottoposto al trasporto in sala di radiologia;
- avanzamento più rapido dell'elettrocattetero e raggiungimento più rapido del sito ottimale di stimolazione se guidato con imaging ecocardiografico;
- fattibilità della procedura in qualunque ambiente adatto ad ospitare un ecocardiografo, il paziente e gli operatori.

La durata della procedura e la sua fattibilità anche in ambienti non provvisti di sala di scopia rendono l'elettrostimolazione endocardica temporanea ecoguidata "ubiquitaria", senza necessità di esposizione a radiazio-

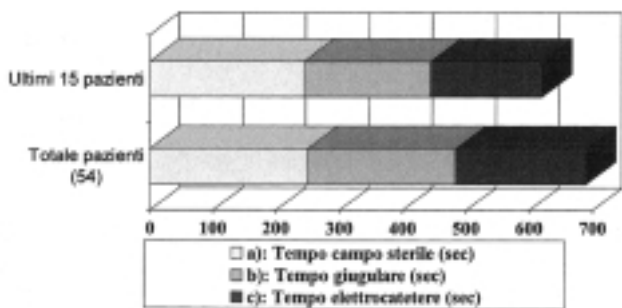


Figura 2. La curva di apprendimento degli operatori ha consentito una significativa riduzione dei tempi di posizionamento di pacemaker temporaneo. Questa figura pone a confronto la media totale dei tempi di esecuzione con quella relativa agli ultimi 15 casi trattati, per quanto riguarda a) il tempo medio infermieristico di preparazione del campo sterile che si è mantenuto sostanzialmente immutato (250 vs 244 s, p = NS), b) il tempo parziale necessario per reperire un valido accesso giugulare (234 vs 200 s, p < 0.05) e c) il tempo parziale necessario per posizionare con successo l'elettrocattetero in ventricolo destro e ottenere un'efficace elettrostimolazione (206 vs 176 s, p < 0.05).

ni ionizzanti; rispetto al pacing temporaneo non invasivo è notevolmente più efficace e meglio tollerata dal paziente vigile ed i tempi di attuazione nella nostra casistica sono risultati molto contenuti, in accordo con quanto osservato nell'unico studio reperito in letteratura su questa modalità di impianto di elettrocateri stimolatori temporanei endocavitari⁴. La nostra esperienza ha riguardato una casistica non consecutiva per cui l'applicabilità della procedura nella popolazione generale non può essere desunta dallo studio che proponiamo.

In considerazione delle recenti tendenze della medicina ospedaliera ad organizzare reparti di emergenza e/o di "area critica", a formare personale medico con caratteristiche e competenze da "emergency physician", anche il posizionamento di stimolatori cardiaci endocavitari temporanei può essere considerato una procedura di non esclusivo appannaggio specialistico, essendo attuabile in ambienti diversi dalla sala di elettrofisiologia⁶. L'evoluzione tecnologica degli strumenti ecocardiografici d'altronde, con la realizzazione di macchine portatili potrebbe in teoria consentire anche una stimolazione temporanea endocavitaria extraospedaliera.

La filosofia della massima efficacia possibile al prezzo della minore invasività è un fondamento della medicina moderna sul quale non esistono dissensi; la via ecoguidata all'elettrostimolazione cardiaca d'emergenza ha le premesse per poter soddisfare queste importanti esigenze.

In conclusione, le bradiaritmie non responsive a trattamento farmacologico, con deterioramento emodinamico grave e rischio di morte per il paziente, richiedono una tempestiva elettrostimolazione cardiaca. La tecnica ecoguidata descritta in questo lavoro consente di ottenere, in tempi particolarmente ridotti e con limitato impegno di risorse, una buona stabilizzazione clinica dei pazienti a rischio. La sicurezza e l'efficacia di questa procedura richiedono comunque studi di confronto con le altre tecniche di elettrostimolazione per una conferma che nelle premesse appare di acquisibilità abbastanza agevole.

Riassunto

Razionale. L'elettrostimolazione cardiaca rappresenta spesso l'unico trattamento efficace delle bradiaritmie severe. Sono note varie metodiche invasive e non invasive di pacing temporaneo, la cui esecuzione risulta in certi casi difficoltosa o non tempestiva. Questo lavoro propone un sistema alternativo di elettrostimolazione temporanea basato sul controllo ecocardiografico transtoracico della procedura.

Materiali e metodi. Sono stati studiati 54 pazienti (35 maschi e 19 femmine) non consecutivi con necessità di pacing temporaneo urgente. In essi è stato eseguito in prima istanza un tentativo ecoguidato di pacing

endocavitario per via transgiugulare interna destra. Il percorso dell'elettrocatero è stato monitorato tramite un ecocardiogramma condotto da un secondo operatore. Sono stati acquisiti i dati relativi ai tempi di esecuzione, ai parametri di elettrostimolazione, ad eventuali complicanze in acuto e in cronico, alla permanenza *in situ* dell'elettrocatero senza la necessità di essere riposizionato.

Risultati. Non è stato possibile eseguire la procedura in 3 pazienti (6%) per il mancato reperimento di un valido accesso venoso giugulare o a causa di una scadente finestra ecocardiografica. Il tempo medio di esecuzione è stato di 680 ± 179 s. Il monitoraggio ecocardiografico è stato effettuato in 50 pazienti da un cardiologo, in 1 paziente da personale medico non specializzato in cardiologia e in 3 pazienti da un infermiere istruito a mantenere la sonda ecocardiografica nella posizione desiderata. Non si sono verificate complicanze gravi. In 4 casi (8%) è stato necessario riposizionare l'elettrocatero nelle ore seguenti. In 25 casi (46%) si è proceduto ad un successivo impianto di un pacemaker definitivo.

Conclusioni. L'elettrostimolazione temporanea ecoguidata appare una metodica sicura, rapida, eseguibile in un considerevole numero di contesti clinici e logistici, e non necessita di una guida fluoroscopica. Essa impegna una quantità contenuta di risorse umane ma richiede dimestichezza nel cannulamento della vena giugulare interna destra. Ulteriori studi di comparazione sono necessari per validarne l'uso; essa tuttavia presenta numerosi potenziali vantaggi rispetto alle altre metodiche di elettrostimolazione cardiaca temporanea.

Parole chiave: Aritmie; Cardiostimolazione; Ecocardiografia.

Bibliografia

1. Zingales LD. Elettrostimolazione cardiaca temporanea: tecniche ed indicazioni. In: Pistolesi M, ed. Diagnosi e terapia elettrica delle aritmie cardiache. Roma: Il Pensiero Scientifico Editore, 1984: 361-70.
2. Kaemmerer H, Kochs M, Hombach V. Ultrasound-guided positioning of temporary pacing catheters and pulmonary artery catheters after echogenic marking. Clin Intensive Care 1993; 4: 4-7.
3. Macedo W Jr, Sturmman K, Kim JM, Kang J. Ultrasonographic guidance of transvenous pacemaker insertion in the emergency department: a report of three cases. J Emerg Med 1999; 17: 491-6.
4. Jesus I, Pereira S, Camacho A, Leiria G. Echocardiography-guided temporary implantation of electrode catheters: an alternative with reliable results even during prolonged use. Rev Port Cardiol 1992; 11: 655-8.
5. Diaz G, Pacheco P, Acuna H, Diaz A. Implantation of permanent pacemakers guided by transthoracic echocardiography. (abstr) Eur Heart J 1999; 20 (Suppl): 696.
6. Aguilera PA, Durham BA, Riley DA. Emergency transvenous cardiac pacing placement using ultrasound guidance. Ann Emerg Med 2000; 36: 224-7.